CED – eine echte Herausforderung

Abdominale Schmerzen und Diarrhö – was steckt dahinter? Die richtige Einordnung der Beschwerden stellt oftmals eine diagnostische Herausforderung im Praxisalltag dar, denn viele Ursachen sind möglich. Einige lassen sich relativ rasch mit gezielten Basisuntersuchungen identifizieren, andere erfordern diagnostischen „Spürsinn".

Achten Sie auf CED-Alarmsymptome!

Spezifische Alarmsymptome, die eher auf eine schwerwiegende Erkrankung (wie z. B. eine CED) als auf ein Reizdarmsyndrom deuten, sollten bei der Diagnostik unklarer Magen-Darm-Beschwerden besonders beachtet werden. Dies sind u. a.:[1]

- **Fieber und/oder andere Entzündungszeichen**
- **Sichtbares oder okkultes Blut im Stuhl**
- **Anämie und/oder andere relevante Laborveränderungen**
- **Stetig progrediente Symptomatik**
- **Gewichtsverlust**
- **Kurze Anamnese (<3 Monate)**

CED oder Reizdarm? Das ist hier die Frage!

Das Erkennen der CED-Symptome und eine schnelle Abgrenzung zum Reizdarmsyndrom können zur Verkürzung einer Diagnoselatenz beitragen. Eine frühzeitige Behandlung der CED, insbesondere eines Morbus Crohn, kann den Krankheitsverlauf ggf. positiv beeinflussen.[2]

Reizdarm vs. CED

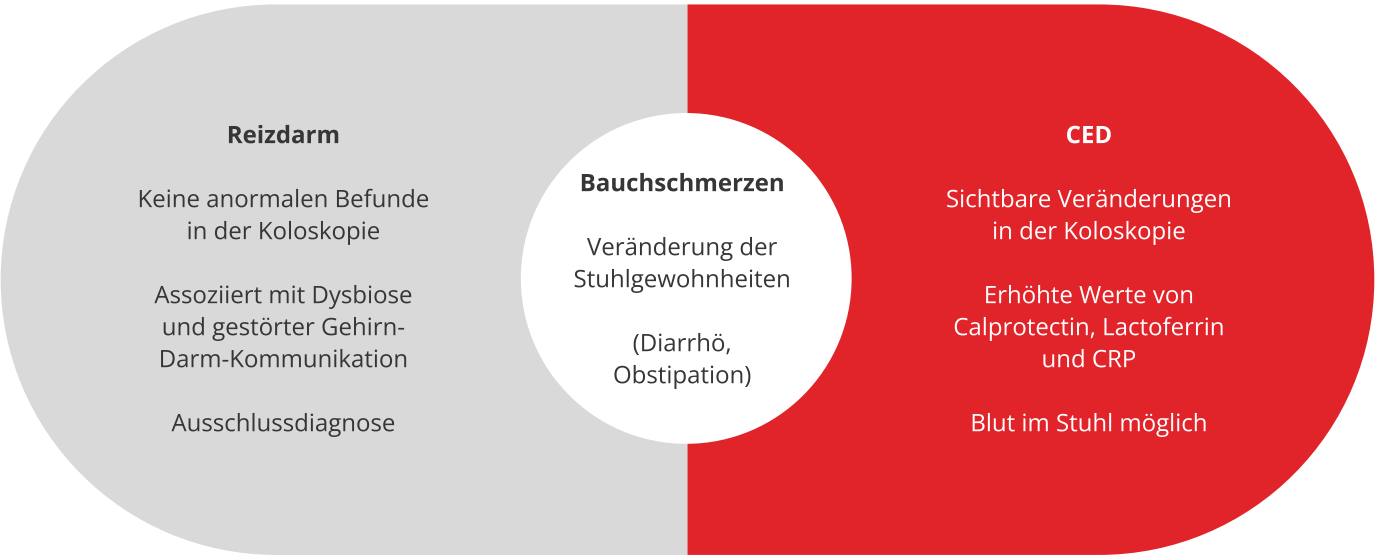

Reizdarm oder CED? Unterscheidungsmerkmale der beiden Erkrankungsbilder (Abb. modifiziert nach RUPA HEALTH3)

So erkennen Sie eine CED

Bei einer CED ist eine Vielzahl von Symptomen möglich, die zudem über die Zeit variieren können. Dazu gehören unter anderem chronische Diarrhö, abdominale Schmerzen, rektale Blutungen oder Fatigue.[4] Mithilfe einer Basisdiagnostik können einige andere Ursachen der Beschwerden – u. a. (funktionelles) Reizdarmsyndrom, allergieassoziierte Colitis, infektiöse Colitiden (z. B. nach Auslandsaufenthalt) – ausgeschlossen werden. Die gezielte Bestimmung von z. B. Albumin und fäkalem Calprotectin kann zudem bereits in der hausärztlichen Praxis eine erste Verdachtsdiagnose unterstützen.

Basisdiagnostik zur ersten Einordnung der Symptome[5,6]

Das Erkennen der CED-Symptome und eine schnelle Abgrenzung zum Reizdarmsyndrom können zur Verkürzung einer Diagnoselatenz beitragen. Eine frühzeitige Behandlung der CED, insbesondere eines Morbus Crohn, kann den Krankheitsverlauf ggf. positiv beeinflussen.[2]

Anamnese

- Art und Beginn der Symptome, bereits vorhandene Vorbefunde
- Anamnese kürzlicher Reisen; Kontakte mit infektiöser Durchfallerkrankung
- Nahrungsmittelunverträglichkeiten
- Impfstatus, Raucher:in
- Familienanamnese
- Medikamente (insbesondere Antibiotika, NSAR)

Körperliche Untersuchung

- Komplette körperliche Untersuchung, inkl. oraler und perianaler Inspektion
- Beachtung eventuell vorliegender extraintestinaler Manifestationen

Bildgebung

- Abdominale Sonographie

Laborwerte

Blut:

- Blutbild, Entzündungsstatus (u. a. CRP), Eisenhaushalt, Nierenfunktion, Transaminasen, Cholestaseparameter
- Serum-Albumin

Stuhl:

- z. B. Calprotectin als Marker für klinische und endoskopische Entzündungsaktivität
- Mikrobiologische Stuhldiagnostik (inkl. Clostridium difficile; ggf. landestypische Erreger bei kürzlich erfolgten Reisen)

Erniedrigte Albuminspiegel bei CED

- Bei 19 % der Morbus-Crohn-Patient:innen und 14 % der Colitis-ulcerosa-Patient:innen[7]
- Deutlich häufiger bei aktiver Erkrankung als in der Remissionsphase (30,9 % vs. 7,1 %)[7]
- Mit mehr Komplikationen während und nach chirurgischen Eingriffen assoziiert[8,9]
- CED-Patient:innen mit niedrigen Albuminspiegeln neigen generell zu schweren und komplizierten Krankheitsverläufen[10,11]

Referenzen

1. Layer P et al. Z Gastroenterol. 2021;59:1323–1415. **2.** Colombel JF et al. Gastroenterology. 2017;152:351–361. **3.** RUPA HEALTH. https://www.rupahealth.com/post/ibs-vs-ibd-know-the-symptoms. Zuletzt abgerufen: Juli 2025. **4.** Neurath MF. Nat Immunol. 2019; 20(8):970–979. **5.** Sturm A et al. Aktualisierte S3-Leitlinie „Diagnostik und Therapie des Morbus Crohn" (Version 4.1), März 2024 - AWMF-Registernummer: 021-004. **6.** Kucharzik T et al. Aktualisierte S3-Leitlinie Colitis ulcerosa (Version 6.2), Januar 2024 - AWMF- Registernummer: 021–009. **7.** Vagianos K et al. JPEN J Parenter Enteral Nutr. 2007;31(4):311–319. **8.** Nisar PJ et al. Inflamm Bowel Dis. 2012;18(6):1034–1041. **9.** Huang W et al. J Crohns Colitis. 2015;9(3):293–301. **10.** Wang C et al. Hepatogastroenterology. 2013;60(122):318–323. **11.** Qin G et al. Med Sci Monit. 2016;22:4393–4400.

EXA/DE/ENTY/1801